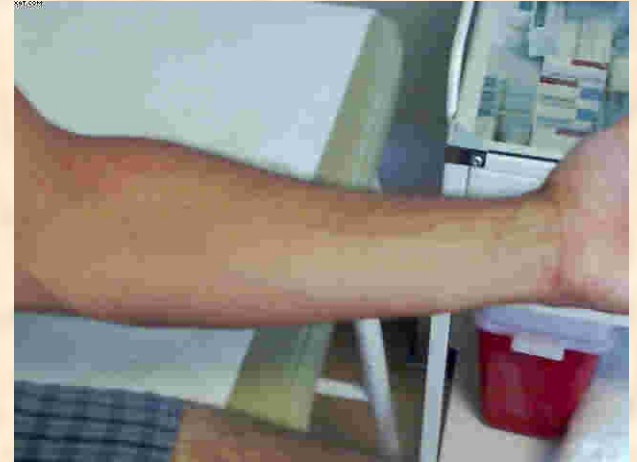
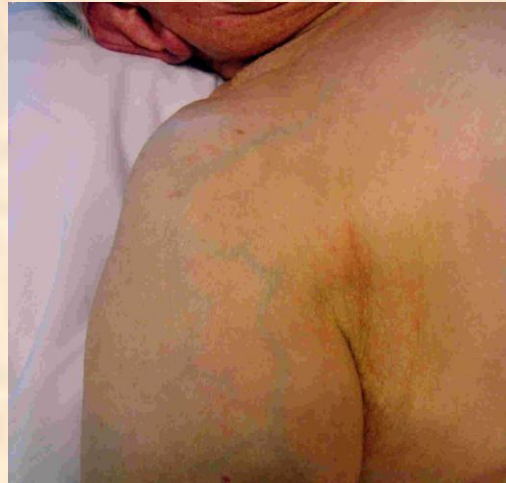
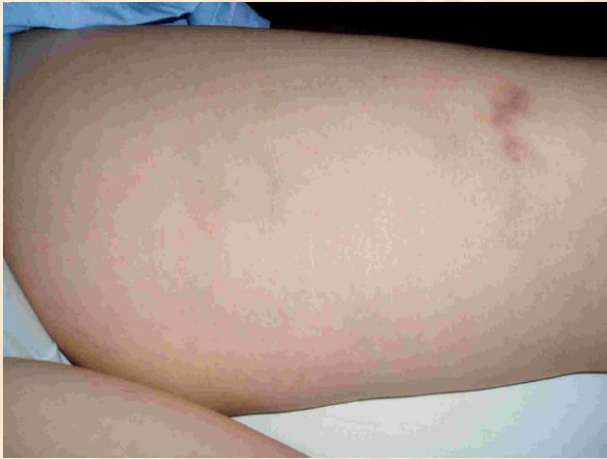Alteraciones de la piel en el SHA

1

Skin alterations in JHS



Debido a la alteración del colágeno en el SHA, la piel es más delgada, por lo que se transparentan las venas.

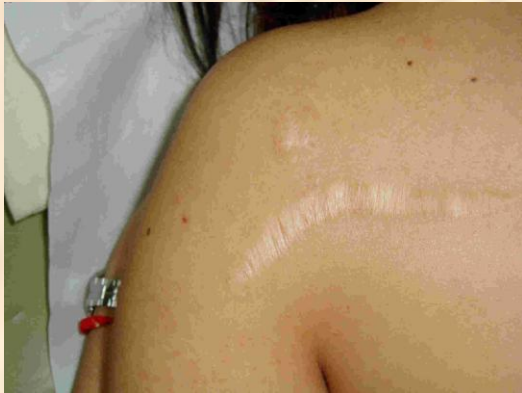Due to the Collagen alteration in JHS, the skin is thinner, thus showing the veins.

Alteraciones de la piel en el SHA

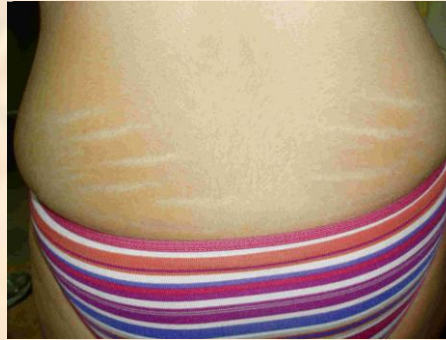2

Skin alterations in JHS

Cicatriz papirácea
Papiraceous Scar

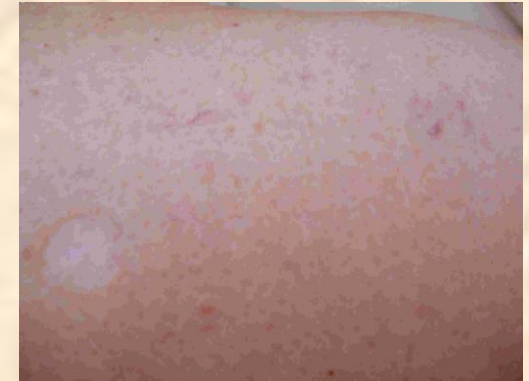

Estrias región lumbar
Lumbar region Striae

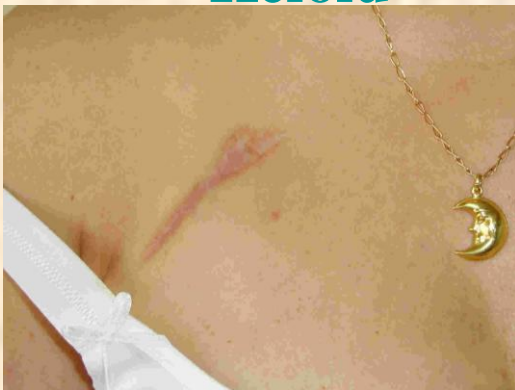

Cicatriz papirácea de
Vacuna

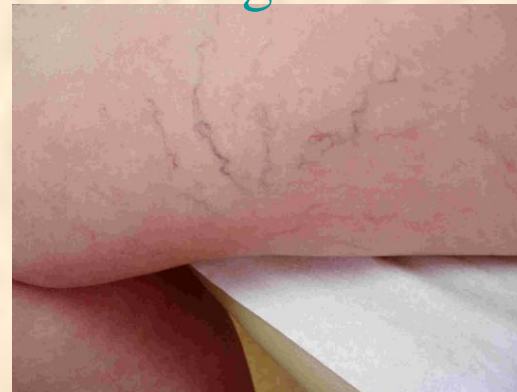Vaccine papiraceous scar



Queloides
Keloid



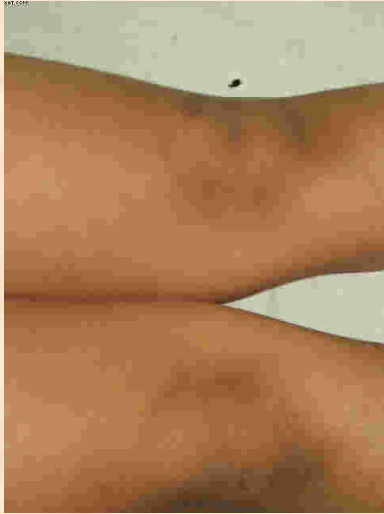
Telangectasias
Telangiectases



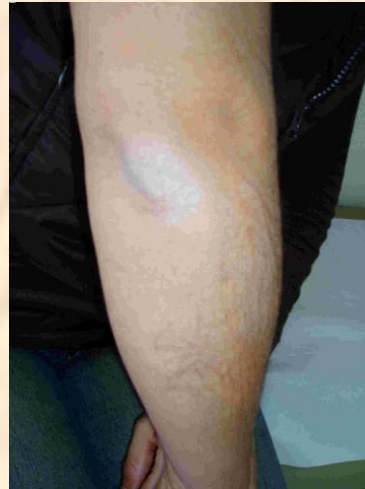Alteraciones de la piel en el SHA

3

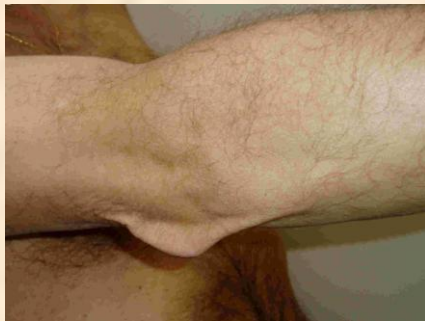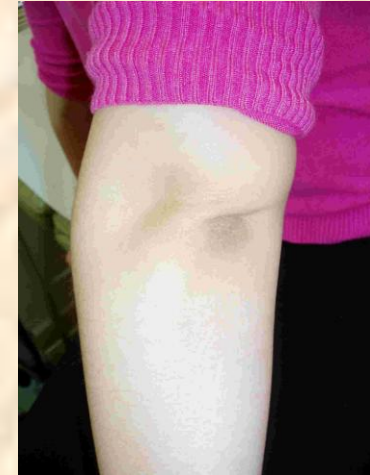Skin alterations in JHS



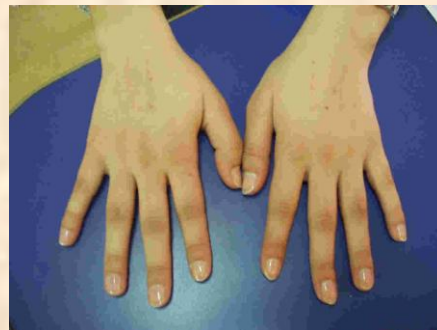Piel oscura en rodillas
Dark skin on the knees



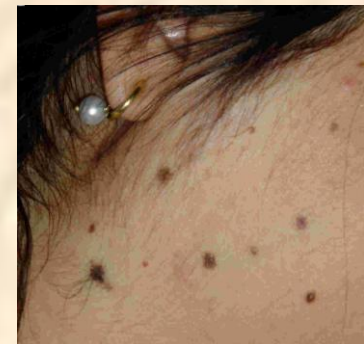Piel oscura en codos
Dark skin on the elbows



Piel laxa
Lax skin



Piel oscura en dedos
Dark skin on the fingers



Lunares lenticulares
Lenticular moles